

·临床研究 Clinical research·

CT 引导射频消融术治疗股骨颈骨样骨瘤六例

王玉涛, 汪建华, 王海涛, 于志海, 涂 灿, 左长京, 田建明

【摘要】 目的 探讨 CT 引导下应用射频消融术(RFA)治疗股骨颈骨样骨瘤的可行性、安全性,并评估其疗效。方法 对 6 例股骨颈骨样骨瘤患者采用 CT 引导下经皮穿刺 RFA 术治疗。患者均以髋关节疼痛症状为主,病程 1 个月 ~ 2 年,平均 8 个月。手术在腰麻下进行,术中于 CT 引导下应用直径 3.5 ~ 4.0 mm 穿刺针穿入瘤巢中心,用骨活检针刮取肿瘤组织送病理学检查。再将有效治疗直径 1.5 ~ 2.0 cm 的射频电极准确插入瘤巢中心,治疗温度 90℃持续 6 min。术后以疼痛视觉拟评分(VAS)作为临床疗效评定参数。手术前后行 MRI 检查,进行影像学对比。结果 术后 3 d 疼痛不同程度缓解,术后 1 周内均能下床行走。VAS 评分明显降低,差异有统计学意义($P < 0.01$)。术中、术后均未见严重并发症,随访期间内无复发。结论 CT 引导下经皮穿刺 RFA 治疗股骨颈骨样骨瘤是一种安全、有效的微创方法,术后并发症少,临床疗效良好。

【关键词】 骨瘤,骨样;股骨颈;导管消融术;穿刺术

中图分类号:R738.1 文献标志码:B 文章编号:1008-794X(2014)-09-0809-04

CT-guided radiofrequency ablation for the treatment of osteoid osteoma in femoral neck: preliminary experience in 6 cases WANG Yu-tao, WANG Jian-hua, WANG Hai-tao, YU Zhi-hai, TU Can, ZUO Chang-jing, TIAN Jian-ming. Department of Radiology, Affiliated Hospital, School of Medicine, Ningbo University, Ningbo, Zhejiang Province 315020, China

Corresponding author: WANG Jian-hua, E-mail: woxingw@sina.com

【Abstract】 Objective To evaluate the feasibility, safety and efficacy of CT-guided radiofrequency ablation in treating osteoid osteoma located at femoral neck. **Methods** Six patients with osteoid osteomas in the femoral neck received CT-guided percutaneous radiofrequency ablation. In all patients the main complaint was pain at the hip, and the course of disease varied from one month to 2 years, with an average of 8 months. Under spinal anesthesia the surgery was performed. With the help of CT guidance, a 3.5 to 4.0 mm coaxial drill system was inserted into the nidus, and an osseous access was established, then the bone biopsy needle was used to obtain specimens for pathological examination. Subsequently, a 1.5 to 2.0 cm active tip was introduced through a non-cooled radiofrequency needle into the nidus. Radiofrequency ablation was performed with the therapeutic temperature of 90℃, lasting for 6 minutes. The pain visual analogue scale (VAS) was used to evaluate the clinical effectiveness. The postoperative MRI findings were compared with the preoperative ones. **Results** Three days after the treatment, different degrees of pain relief was obtained in all patients, and all patients could get out of bed and walked around in one week. Postoperative VSA was significantly decreased ($P < 0.01$). No severe complications occurred during and after the procedure. And no recurrence was seen during the follow-up period. **Conclusion** For the treatment of osteoid osteoma located at femoral neck, CT-guided radiofrequency ablation is a safe and effective minimally invasive treatment with fewer complications and satisfactory clinical results. (J Intervent Radiol, 2014, 23: 809-812)

【Key words】 osteoma, osteoid; femoral neck; catheter ablation; puncture

DOI:10.3969/j.issn.1008-794X.2014.09.017

作者单位: 315020 浙江 宁波大学医学院附属医院影像科(王玉涛、汪建华、王海涛、于志海、涂 灿); 第二军医大学附属长海医院核医学科(左长京), 影像科(田建明)

通信作者: 汪建华 E-mail: woxingw@sina.com

股骨颈部位的骨样骨瘤较少见,但在关节内骨样骨瘤中相对常见^[1-2]。股骨颈是全身应力最集中的骨结构之一,并且周围解剖结构复杂,常规切开手术虽然可以达到比较彻底切除股骨颈骨样骨瘤的

目的,但是手术往往会影响髌关节的功能,甚至出现股骨颈骨折、股骨头坏死^[3]。鉴于此,我们对股骨颈骨样骨瘤采用 CT 引导下经皮穿刺射频消融术(RFA)治疗,取得了良好的临床疗效,现报道如下。

1 材料与方 法

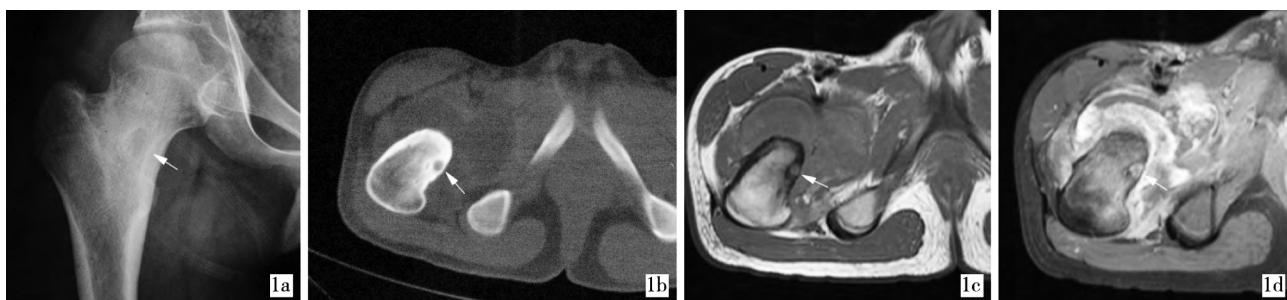
1.1 材 料

1.1.1 临床资料 回顾性分析 2005 年 10 月—2010 年 2 月上海长海医院采用 CT 引导下经皮穿刺 RFA 治疗股骨颈骨样骨瘤患者 6 例的临床资料。本组 6 例均取得病理学诊断。6 例中男 3 例,女 3 例;

年龄 13 ~ 26 岁,平均 20.8 岁。病程 1 个月 ~ 2 年,平均 8 个月。临床表现:6 例均以髌关节疼痛症状为主,间歇发作,夜间疼痛加重;其中 3 例伴有髌关节积液,髌部伸、屈受限;6 例均无发热、血常规异常等感染性关节炎症状。服用消炎镇痛类药物后疼痛可暂时缓解。术前 6 例患者疼痛视觉模拟评分(VAS) 4 ~ 9 分,平均(7.30 ± 0.79)分。

6 例患者术前行 X 线、CT 及 MRI 检查,明确病灶位置、瘤巢大小、反应骨硬化程度、周围软组织反应情况等(图 1)。

1.1.2 仪 器 和 设 备 美国迈德 (Medsphere



1a 髌关节 X 线平片示右股骨颈 1b CT 平扫骨窗示右股骨颈内侧骨皮质 1c MRI T₁WI 横断位示瘤巢呈低 1d 增强扫描横断位示瘤巢呈较
近内缘处卵圆形低密度瘤巢 巢大小 6.0 mm × 5.0 mm, 周围为增生硬 组织肿胀 明显环状强化(箭),即“靶征”,髌
信号影(箭),髌关节积液,周围软 组织肿胀 关节周围见条片状不规则强化灶
化的反应骨

图 1 股骨颈骨样骨瘤术前图像

Intemational,MSI)公司 S-1500 型射频治疗仪,最大功率 150 W,射频电流频率 460 kHz。RFA 电极针均采用该公司产 SA 164T 型电极,有效消融直径 1.5 ~ 2.0 cm。导向设备使用 PQ5000 螺旋 CT (Picker 公司,美国),扫描参数:120 kV,250 mAs,层厚、间距 1.0 ~ 2.0 mm。

1.2 方 法

1.2.1 手术方法 6 例均在腰麻下实施操作,麻醉后根据病灶位置合理选择体位(一般为仰卧位)。体表贴自制栅格定位器,对病灶进行薄层 CT 扫描(层厚 1.0 ~ 2.0 mm),根据 CT 图像确定最佳穿刺点及进针路线,避开周围神经、血管及关节囊等组织。

用开皮针将皮肤切开长约 3.0 mm 切口,经皮肤切口用自制手钻按测定的角度穿入软组织直达骨皮质。CT 扫描核实、调整进针角度,在正对病灶部位皮质上手钻钻透骨皮质,直达病灶中心(瘤巢)。骨皮质钻孔后,用骨活检针刮取病理学标本。如瘤巢周围反应性骨丰富,手钻钻透骨皮质困难时,可用电钻进行钻孔(钻头直径 3.5 ~ 4.0 mm)。注意要使用钻头套筒,且忌用力过大或手部不稳,以避免钻头折断或滑脱损伤周围组织。

将直径 15 G、有效范围 1.5 ~ 2.0 cm 的射频电极针沿穿刺通道穿入瘤巢,再次 CT 扫描核实电极尖端位于病灶中心,线路连接 RFA 仪,负极电板贴于对侧大腿后外侧,设置消融参数为治疗温度 90℃、射频有效时间(即达到治疗温度后的治疗持续时间)6 min、功率 100 W。治疗结束后缓慢取出射频电极,局部穿刺点包扎。术后行 CT 扫描观察穿刺部位有无出血等情况。术后监测心电、血压、血氧饱和度 6 h,酌情作对症处理。

1.2.2 观察指标、随访和统计处理 分别于术前、术后 3 d、1 周、3 个月、12 个月、18 个月对本组病例进行 VAS 评分。采用 SPSS 18.0 统计软件(SPSS Inc.,美国)进行统计学处理,术后 VAS 评分与术前比较采用配对设计资料 *t* 检验,*P* < 0.05 为差异有统计学意义。术后 3、12 个月行 CT 和 MRI 检查,观察射频区域骨密度、信号改变及邻近组织恢复情况,结合 VAS 评分评定治疗效果。

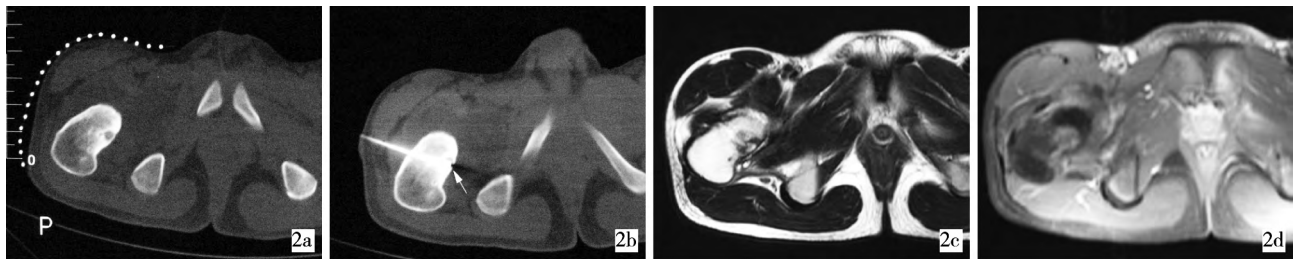
2 结 果

本组 6 例均成功实施 CT 引导下经皮穿刺 RFA 治疗。术后 3 d 疼痛不同程度缓解,术后 1 周内均能

下床行走。术后 VAS 评分均较术前明显减低,对术前 VAS 评分与术后各随访时间分值进行配对 *t* 检验,差异均有统计学意义 ($P < 0.05$),术前和术后 3 d、1 周、3、12 和 18 个月 VAS 分别为 (7.30 ± 0.79) 、 (3.60 ± 1.00) 、 (1.93 ± 1.14) 、 (0.63 ± 0.53) 、 (0.56 ± 0.37) 和 (0.55 ± 0.33) 分,术后与术前比较,差异有统计学意义 ($P = 0.000$)。表明术后患者疼痛症状较术前明显改善。术后均未发现神经、血管及周围组织损伤、深部感染、病理性骨折及股骨头坏死等严重并发症。全部病例随访 18 个月以上,随访

期间无复发。

术后 3 个月,CT 检查示消融区域骨质缺损较术前略缩小,周围反应骨无明显改变;MRI 检查 T_1WI 示消融区域为边界清楚的低信号影,消融区域距骨关节面距离显示清晰,并可清晰显示针道, T_2WI 示消融区域表现为高信号影,边缘环绕低信号影,增强扫描示消融区域未见异常强化灶,股骨颈周围关节囊无损伤(图 2)。术后 12 个月,CT 检查示消融区域基本愈合,周围反应骨变薄;MRI 检查 T_1WI 、 T_2WI 示该区域信号与周围骨组织信号基本相同。



2a 体表贴自制定位栅用于确定进针点及穿刺路径 2b 骨皮质穿透后,CT 扫描确定射频针尖位于病灶中心(箭) 2c 术后 3 个月 MRI 复查, T_1WI 横断面示消融区域为边界清晰的低信号影,并可清晰显示针道 2d 增强扫描横断面示消融区域未见异常强化灶

图 2 股骨颈骨样骨瘤手术过程

3 讨论

3.1 临床特殊性

股骨颈骨样骨瘤临床症状通常不典型^[1],多伴有大量的关节积液^[4],其疼痛原因有肿瘤本身及继发性滑膜炎共同引起,可于夜间、负重或关节活动时加剧,与其他髋关节疾病造成的疼痛不易区分,易误诊为各种髋关节炎、股骨颈骨髓炎等^[5]。股骨颈关节内骨样骨瘤周围的骨质硬化相对比较轻微或无明显改变,由瘤巢引起的反应性骨膜新生骨主要发生于瘤巢下方(关节囊外),且大多位于前内侧骨皮质,这可能与关节囊内骨皮质缺乏骨膜覆盖有关^[1-2,6]。位于股骨颈等关节内骨样骨瘤从发病到获得诊断的平均时间为 26.6 个月,长于其他部位的 8.5 个月^[7-8]。

虽然骨样骨瘤具有一定的自愈性^[9],但是绝大多数股骨颈关节内骨样骨瘤患者仍需手术治疗,其治疗原则为精确定位并彻底切除瘤巢。髋关节是人体主要的负重关节,各种活动使股骨颈成为全身骨结构中应力最集中的部位,同时股骨颈周围的解剖结构较为复杂,因此,常规手术治疗股骨颈关节内骨样骨瘤,容易发生关节囊、血管等组织的损伤,病理性骨折的发生率更高,甚至合并股骨头缺血性坏死,治疗效果难以令人满意。

3.2 RFA 治疗骨样骨瘤的优势与穿刺路径

RFA 治疗骨样骨瘤的工作原理是利用热能损毁肿瘤组织,其优点包括:① 仅需很细小的骨性通道将射频电极插入瘤巢,骨结构、关节周围组织损伤小,不会导致明显的骨强度降低^[10];② 可在局麻下实施操作,视情况可选择腰麻或全麻;③ 影像引导下,尤其是 CT 引导可精确定位,控制损毁范围;④ 可进行实时监测损毁温度^[11];⑤ 该手术术后恢复快及成功率高^[10,12-14]。因此,有学者认为 RFA 是骨样骨瘤的首选治疗方法^[14]。

CT 引导下 RFA 治疗股骨颈骨样骨瘤时,穿刺路径的选择要充分考虑到穿刺针、射频电极针与 CT 扫描架的关系,采用有利于术中动态观察,并避开重要的血管、神经及关节囊等组织的进针途径,尽量采用垂直、就近的进针方向。同时,行 CT 扫描动态观察针尖运动轨迹,以最大限度防止对邻近组织造成机械性损伤或热损伤。穿刺路径应尽量选择外侧入路,以避开主要的血管、神经及关节囊。如经前、内侧入路时,发生股动脉、股静脉、股神经及关节囊损伤的机率较大,还可能继发髋关节及周围组织的感染。

RFA 治疗技术的不足之处为穿刺所获取的骨组织量较少,不一定能够作出明确的病理学诊断。蔡郑东等^[10]在骨皮质钻孔后未行 RFA 治疗之前,使

用骨活检针取活检组织,88.1%(37/42) 患者取得病理学诊断,证实为骨样骨瘤。同时,RFA 治疗是在 CT 引导下进行的,术区以外的部位需覆盖铅衣,并适当降低管电流、管电压,以最大限度减少患者的辐射损伤。

综上所述,CT 引导下经皮穿刺 RFA 治疗股骨颈关节内骨样骨瘤,具有定位准确、损伤小、并发症少及术后恢复快等优点,其临床疗效良好,值得临床推广应用。

[参考文献]

[1] Allen SD, Saifuddin A. Imaging of intra-articular osteoid osteoma [J]. Clin Radiol, 2003, 58: 845 - 852.

[2] 曾泳瀚,程晓光,栾贻新,等. 股骨颈关节囊内骨样骨瘤的临床及影像特点[J]. 中华放射学杂志, 2012, 46: 1006 - 1009.

[3] Ghanem I. The management of osteoid osteoma: updates and controversies[J]. Curr Opin Pediatr, 2006, 18: 36 - 41.

[4] Ebrahim FS, Jacobson JA, Lin J, et al. Intraarticular osteoid osteoma: sonographic findings in three patients with radiographic, CT, and Mr imaging correlation [J]. AJR, 2001, 177: 1391 - 1395.

[5] 何淑玲,丁晓毅. 股骨颈骨样骨瘤的临床与 MRI 表现特点分析[J]. 复旦学报:医学版, 2009, 36: 88 - 92.

[6] 孔令懿,于爱红,钱占华,等. 股骨颈常见骨肿瘤和肿瘤样病变的 CT 诊断[J]. 医学影像学杂志, 2013, 23: 773 - 776.

[7] Eggel Y, Theumann N, Lüthi F. Intra-articular osteoid osteoma of the knee: clinical and therapeutical particularities [J]. Joint Bone Spine, 2007, 74: 379 - 381.

[8] Xiao J, Lam SK, Shi Z, et al. Osteoid osteoma of the femoral neck causes deformity in children: a case report [J]. Hip Int, 2011, 21: 490 - 494.

[9] Goto T, Shinoda Y, Okuma T, et al. Administration of nonsteroidal anti-inflammatory drugs accelerates spontaneous healing of osteoid osteoma[J]. Arch Orthop Trauma Surg, 2011, 131: 619 - 625.

[10] 蔡郑东,郑龙坡,左长京,等. CT 引导下经皮穿刺骨样骨瘤射频消融术[J]. 中华骨科杂志, 2008, 28: 122 - 126.

[11] 张丽云,陈克敏,王忠敏. 骨肿瘤射频消融治疗研究进展[J]. 介入放射学杂志, 2009, 18: 395 - 397.

[12] Samaha EI, Ghanem IB, Moussa RF, et al. Percutaneous radiofrequency coagulation of osteoid osteoma of the "Neural Spinal Ring"[J]. Eur Spine J, 2005, 14: 702 - 705.

[13] Mahnken AH, Tacke JA, Wildberger JE, et al. Radiofrequency ablation of osteoid osteoma: initial results with a bipolar ablation device[J]. J Vasc Interv Radiol, 2006, 17: 1465 - 1470.

[14] 纪经涛,胡永成. 骨样骨瘤的微创治疗 [J]. 中华骨科杂志, 2008, 28: 163 - 166.

(收稿日期:2013-10-25)
(本文编辑:俞瑞纲)

·临床研究 Clinical research·

肋间神经射频热凝术治疗带状疱疹后神经痛 20 例疗效观察

张 锴, 朱永强, 朱 旭, 陈俊英

【摘要】 目的 观察肋间神经射频热凝治疗带状疱疹后神经痛的疗效和安全性。方法 40 例带状疱疹后神经痛患者(VAS ≥ 4.0),随机分为 A、B 两组,每组 20 例:A 组使用加巴喷丁、阿米替林、奥施康定等药物治疗;B 组在上述药物治疗的基础上,联合肋间神经射频热凝进行治疗。观察患者行肋间神经射频术前,术后第 1、7、30、90、180 d 的疼痛视觉模拟评分(VAS)、奥施康定使用量、药物不良反应、治疗并发症等情况。结果 A 组患者给药前,给药后第 1、7、30、90、180 d VAS 分别为:(8.2 ± 1.6)、(6.1 ± 1.7)、(4.2 ± 1.4)、(3.6 ± 1.1)、(3.3 ± 1.3)和(2.7 ± 1.2)分。奥施康定使用量分别为:(28.5 ± 5.4)、(35.2 ± 8.5)、(41.6 ± 8.5)、(18.6 ± 4.4)、(10.4 ± 2.3)和(8.4 ± 1.6)mg。B 组患者术前,术后第 1、7、30、90、180 d VAS 分别为:(8.1 ± 1.1)、(4.5 ± 1.2)、(2.7 ± 1.4)、(2.3 ± 1.3)、(1.6 ± 0.9)和(1.3 ± 1.0)分。奥施康定使用量分别为:(28.7 ± 5.8)、(17.3 ± 5.4)、(12.3 ± 3.8)、(5.1 ± 1.7)、(5.6 ± 1.1)和(4.0 ± 1.1)mg,组间比较差异有统计学意义(P < 0.05),B 组药物不良反应轻微,无严重并发症。结论 X 线透视下的

DOI:10.3969/j.issn.1008-794X.2014.09.018
作者单位: 212000 江苏镇江 镇江市中医院疼痛科
通信作者: 朱永强 E-mail: zyq440272@aliyun.com