

## ·非血管介入 Non-vascular intervention·

## 多电极组合穿刺在较大肝癌射频消融中的应用

李晓燕, 翟博, 刘晟

**【摘要】** 目的 总结应用多电极组合布针+多位点叠合射频消融(RFA)治疗较大肝癌(肿瘤最大直径 > 4 cm)的疗效,探讨电极针应用数量和布针方式与疗效的关系。方法 2006年2月到2008年12月,共对113例失去手术机会的较大肝癌患者实施了超声引导下经皮肝RFA。所有肿瘤按大小分成A、B、C、D 4组。A组肿瘤直径4.0~5.0 cm;B组肿瘤直径5.1~6.0 cm;C组肿瘤直径6.1~7.0 cm;D组肿瘤直径7.1~9.3 cm。根据肿瘤不同直径决定应用的电极针数量及消融位点数目。术后随访评估治疗后肿瘤凝固性坏死结果及局部复发状况。结果 RFA后2个月内首次复查,A、B、C、D 4组患者的完全消融率分别为88.4%、78.6%、63.6%和40.0%,总体完全消融率为79.7%。随访3~36个月,A、B、C、D组的局部复发率分别为5.5%、10.0%、28.6%和50.0%,总体局部复发率为10.5%。残留以及局部复发的肿瘤根据不同情况接受再次RFA、TACE或放疗。结论 多电极组合布针+多位点叠合RFA治疗较大肝癌疗效确切,简单实用,但最好结合其他治疗方式以提高完全消融率。

**【关键词】** 肝癌;射频消融;可张开式电极

中图分类号:R730.5;R735.7 文献标志码:A 文章编号:1008-794X(2009)-05-0348-05

**Application of echo-guided percutaneous radiofrequency ablation by using a LeVeen needle electrode combination in the treatment of large liver tumor** LI Xiao-yan, ZHAI Bo, LIU Sheng. Department of Ultrasonic Intervention, Eastern Hepatobiliary Surgery Hospital, the Second Military Medical University, Shanghai 200438, China

**【Abstract】 Objective** To evaluate the therapeutic effectiveness of echo-guided percutaneous radiofrequency ablation (RFA) by using a LeVeen needle electrode combination in the treatment of large liver tumor, and to discuss the relationship between the amount as well as the distribution pattern of the electrodes and the therapeutic effectiveness. **Methods** During the period of Feb. 2006-Dec. 2008, echo-guided RFA was performed in 113 patients with large and unresectable liver tumor, with a total of 118 lesions. According to the size of the tumor, the patients were divided into four groups. The tumor's diameter of Group A ( $n = 64$ ) was 4.0–5.0 cm, Group B ( $n = 28$ ) was 5.1–6.0 cm, Group C ( $n = 11$ ) was 6.1–7.0 cm and Group D ( $n = 10$ ) was 7.1–9.3 cm. Based on the tumor's diameter, the amount of the electrodes to be used and the sites to be ablated were determined. After the procedure, the follow-up checks with MRI or CT scanning were carried out to observe the necrotic extent and the local recurrence. **Results** Two months after the treatment, the complete necrosis rate of the tumor in Group A, B, C and D was 88.4%, 78.6%, 63.6% and 40.0%, respectively, with an overall necrosis rate of 79.7% in total 118 lesions. During a follow-up period of 3–36 months, the local recurrence rate in Group A, B, C and D was 5.5%, 10.0%, 28.6% and 50.0%, respectively. Severe complications, including intrahepatic infection ( $n = 2$ ), puncture passage bleeding ( $n = 1$ ), symptomatic pleural effusion ( $n = 4$ ) and biloma ( $n = 2$ ), occurred in 9 cases. No death related to RFA treatment occurred. **Conclusion** Echo-guided percutaneous radiofrequency ablation by means of multi-sites superimposition method with a LeVeen needle electrode combination is an safe and effective therapy for the hepatic tumors with the diameter over 4 cm. (J Intervent Radiol, 2009, 18: 348-352)

**【Key words】** hepatic cancer; radiofrequency ablation; expandable array electrode

作者单位: 200438 上海 第二军医大学上海东方肝胆外科医院  
超声介入科  
通信作者: 翟博

肝癌(包括原发性和转移性)是最常见的消化道恶性肿瘤之一。在肝癌群体中,较大肝癌占据了不小的比重。从传统治疗来看,外科切除(包括肝移

植)仍然是较大肝癌获得治愈的首选方式。然而由于诸多因素的限制,仅有 10%~30%的原发性和转移性肝癌患者具有外科手术机会<sup>[1-5]</sup>,大多数患者只能尝试 TACE、放疗、全身化疗等,疗效多不能令人满意。近年来,射频消融(RFA)以其疗效确切、微创以及可重复操作,成为继外科手术之后又一具备治愈潜力的治疗手段。由于射频发生器输出功率小、电极性能差,初期的 RFA 仅适合于直径 2 cm 以内的微小肝癌。近年来,随着射频发生器和射频电极的不断更新,尤其是可张开式电极的应用,单一电极已能带来 5 cm 左右直径的消融灶,由此 RFA 开始进入较大肝癌的治疗时代。2006 年 2 月以来,我们采用多电极组合穿刺、多位点叠合消融技术,在超声引导下对 113 例直径 > 4 cm 的原发性和转移性肝癌患者进行了经皮 RFA 治疗,取得了一定的经验和教训,现报道如下。

## 1 材料与方法

### 1.1 材料

1.1.1 入组病例条件 ①无同时存在肝以外重要生命脏器广泛转移。②一次性消融 5 cm 以上直径的病灶不超过 2 个,多发性原发性肝癌累加直径不超过 10 cm,转移性肝癌累加直径不超过 12 cm。③失去手术机会或拒绝手术而选择 RFA。④无严重出血倾向(PT 时间延长 < 4 s,血小板计数 > 40 × 10<sup>9</sup>/L)。⑤肝功能 Child-Pugh B 级以上;无明显黄疸和腹水。⑥肿瘤超声下可清晰定位。⑦肿瘤远离主要胆管及邻近空腔脏器至少 0.5 cm。

1.1.2 患者一般资料 2006 年 2 月到 2008 年 12 月,113 例符合上述条件的肝癌患者接受了 RFA 治疗并获得有效复查资料。最大肿瘤直径 4.0~9.3 cm (平均 5.6 cm),共有 118 个,3.9 cm 以下肿瘤不计录在内。按最大肿瘤直径分为 4 组。A 组肿瘤直径 4~5 cm,64 例 69 个肿瘤;B 组肿瘤直径 5.1~6.0 cm,28 例 28 个肿瘤;C 组肿瘤直径 6.1~7.0 cm,11 例 11 个肿瘤;D 组肿瘤直径 7.1~9.3 cm,10 例 10 个肿瘤。所有患者分别通过术后病理、肝穿刺活检、CT 和(或)MRI 影像学特征以及肿瘤血清学指标等得到确诊。所有患者术前检查血常规、肝功能、凝血指标(PT/APTT),肝炎指标,AFP 和 X 线胸片等检查。最好在 RFA 前 2 周内行 CT 和(或)MRI 检查,肿瘤确切大小以实时超声为准。

### 1.2 方法

1.2.1 RFA 操作过程 治疗主要采用 RF 2000 型、

RF1500 型(MSI 公司)和 RITA 公司 1500 型射频发生器,最大输出功率 100~150 W。电极针主要采用多极特制带鞘针(LeVein 3515),带有 9 枚子针,电极最大展开直径 4.0 cm,可造成直径 5 cm 左右的类球形凝固性坏死灶。

本组患者均采用多电极组合布针、多位点叠合消融方法。麻醉后 B 超引导下于肋间或肋缘下进针。根据肿瘤的具体大小、部位、形状特征以及每个肋间平面上肿瘤的直径决定该肋间合适的射频电极数量。通常直径 4.0~5.0 cm 肿瘤应 2~4 把射频电极,分 2 个肋间平行插入;5.1~6.0 cm 者 3~6 把电极分 2~3 个肋间插入;6.1~7.0 cm 以上者 5~7 把电极分 3~4 个肋间插入;7.1~9.3 cm 者则应用 7~11 把电极针分 3~4 个肋间插入(肋缘下或剑突下进针者以此类推)。相邻电极主杆间距离不超过 2 cm,以保证电极子针张开后能够重叠消融,减少或消灭消融盲区及死角。RFA 前先将所有电极精确穿刺布针,每把射频电极的尖端必须到达肿瘤远侧边缘。布针结束后再逐一对各电极进行多位点消融。1 个位点消融结束后,电极回撤 3~5 mm,开始消融第 2 个位点,必要时原位旋转后补加 1 次。依次类推,直至肿瘤近侧边缘外 1 cm 左右。如果肿瘤靠近空腔脏器部位,可适当减少电极的应用数量,并调整穿刺方向。

1.2.2 疗效评价 治疗后 1 个月左右复查 CT 和(或)MRI(首选 MRI)及肿瘤血清学指标(AFP、CEA、CA19-9 等)。如消融灶边缘或内部无病理性增强,术前肿瘤血清学指标高于正常而术后明显下降甚至降至正常,定义为“肿瘤完全坏死”。术前肿瘤血清学指标高于正常,术后无明显下降甚至升高,影像学显示消融灶边缘或内部存在增强,则定义为“部分坏死”或“肿瘤残留”。

1.2.3 随访 通过电话、信件和病历记载随访。1 年内每月复查 1 次肿瘤血清学指标和肝脏 B 超,每隔 3 个月复查 CT 和(或)MRI,如 B 超发现可疑病灶应即行 CT 和(或)MRI 以确认。此后每 4~6 个月复查 AFP,CT 和(或)MRI 以监控 RFA 后肿瘤局部复发、肝内新生和肝外脏器转移情况。

射频后首次复查提示肿瘤完全消融,之后复查显示肝内肿瘤体积明显增大,消融边缘或内部增强,或血清肿瘤标志物下降后再次出现升高,定义为“局部复发”。在消融灶以外其他肝脏部位发现肿瘤,定义为“肿瘤新生”。

1.3 统计学处理

配对资料应用卡方检验进行统计学分析,  $P < 0.05$  为差异有统计学意义。

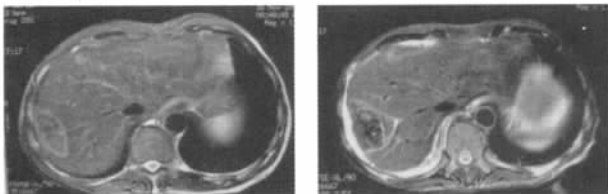
## 2 结果

### 2.1 首次 RFA 的完全坏死率

术后 2 个月内完成首次复查。113 例患者首次 RFA 114 次(1 例患者因同时具有 2 个 5 cm 以上肿瘤,半月内分 2 次实施消融),共消融直径 4 cm 以上肿瘤 118 个。所有患者均获得射频后首次复查资料,A、B、C、D 4 组患者的完全消融率分别为 88.4%,78.6%,63.6%和 40.0%,总体完全消融率为 79.7%(表 1)。RFA 后完全消融的影像资料见图 1。不完全消融(肿瘤残留)的影像资料见图 2。

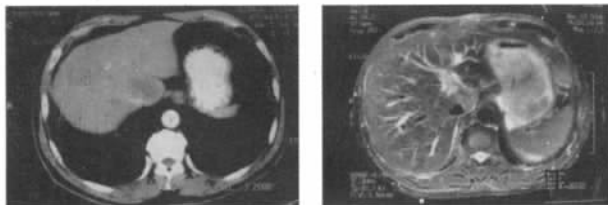
表 1 首次射频消融的复查资料分组

| 分组(n)   | 较大肝癌数目 | 电极针数目  | 完全消融(%)  |
|---------|--------|--------|----------|
| A(64)   | 69     | 2 ~ 4  | 61(88.4) |
| B(28)   | 28     | 3 ~ 6  | 22(78.6) |
| C(11)   | 11     | 5 ~ 7  | 7(63.6)  |
| D(10)   | 10     | 7 ~ 11 | 4(40.0)  |
| 总计(113) | 118    |        | 94(79.7) |



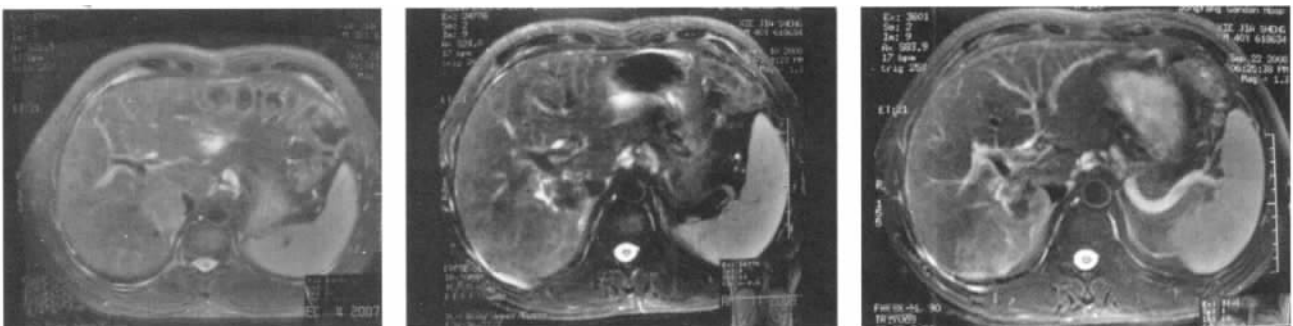a 肝右后叶包膜下约 6.3 cm 转移性癌 b 射频后首次复查肿瘤完全坏死

图 1 6.3 cm 肝癌 RFA 前后影像(肿瘤完全坏死)



a 尾状叶约 4.4 cm 原发性肝癌 b 射频后首次复查肿瘤部分坏死,下腔静脉侧肿瘤活性组织残留

图 2 RFA 后肿瘤不完全坏死图像



a 下腔静脉旁约 4.3 cm 原发性肝癌 b 射频后首次复查肿瘤完全坏死 c 7 个月复查肿瘤发生局部复发

图 3 RFA 后肝癌局部复发图像

### 2.2 首次射频后肿瘤的局部复发和肿瘤新生率

随访时间 3 ~ 36 个月(平均 18.7 个月)。至数据分析为止,14 例患者失访,包括较大肝癌 15 个。A、B、C、D 4 组分别失访为 9 例(10 个肿瘤)、1 例、2 例和 2 例。99 例患者得到有效随访资料,失访率 12.4%(14/113)或 12.7%(15/118)。首次复查提示较大肿瘤完全坏死而失访者为 8 个,分别为 A 组 6 个、B 组 1 个及 C 组 1 个。

99 例患者随访后共有 9 个较大肿瘤出现局部复发,占 10.5%,其中 A、B、C、D 组的局部复发率分别为 5.5%,10.0%,28.6%和 50.0%。局部复发发生在射频后 1 年之内者 8 个,占 88.9%。43 例(43.4%, 43/99)发生肝内新生肿瘤,其中 8 例 8 个新生的较大肿瘤直径均在 4 ~ 5 cm,占 8.1%(8/99)(表 2)。肿瘤射频后局部复发的影像资料见图 3。

表 2 首次 RFA 后较大肝癌的局部复发率和肿瘤新生率

| 分组 | 随访病例 | 完全消融 | 局部复发(%) | 较大肿瘤新生(%) |
|----|------|------|---------|-----------|
| A  | 55   | 55   | 3(5.5)  | 6(10.9)   |
| B  | 27   | 21   | 2(9.5)  | 1(3.7)    |
| C  | 9    | 6    | 2(33.3) | 1(11.1)   |
| D  | 8    | 4    | 2(50.0) | 0(0.0)    |
| 总计 | 99   | 86   | 9(10.5) | 8(8.1)    |

### 2.3 多电极组合穿刺、多位点叠合消融后的并发症及转归

113 例患者首次 RFA 后较严重并发症包括:①皮肤严重灼伤 2 例。1 例结痂后自行恢复,1 例接受了植皮。②肝内感染 2 例。均为转移性肝癌患者,曾分别接受过胆道吻合术和胆肠吻合术。均经抗感染、营养支持等处理后控制。③针道出血 1 例。经输血、DSA 下血管封堵等处理后成功止血。④有症状的胸腔积液 4 例。主要 7、8 段包膜下肿瘤射频后发生,均经胸腔引流后症状解除。⑤胆汁瘤 2 例。均经腹壁穿刺置管引流后消失。较严重并发症发生率为 9.7%(11/113)。无与 RFA 相关的死亡。

### 2.4 首次 RFA 后发生残留、局部复发和新生的较

### 大病灶的处理

99 例得到随访资料的患者初次 RFA 共有 13 个肿瘤发生残留, 局部复发 9 个, 新生较大肿瘤 8 个, 因多种原因只有 24 个较大肝癌接受了后续治疗。其中 4 个接受了再次 RFA, 7 个接受 TACE + RFA, 5 个接受放射治疗, 8 个单纯接受 TACE。11 个 RFA 的患者复查后 9 个完全消融, 2 个发生残留而接受放射治疗, 完全消融率 81.8%, 与首次 RFA 的治疗结果之间差异无统计学意义 ( $P = 0.955$ )。

### 2.5 总体完全消融率

113 例患者共接受 RFA 155 次, 共消融直径 4 cm 以上肿瘤 129 个, 完全消融 103 个, 总完全消融率为 79.8%, 与首次 RFA 的总体完全消融率之间差异无统计学意义 ( $P = 0.990$ )。

## 3 讨论

RFA 为较大肝癌患者带来了新的治愈机会, 但在实际应用中还存在许多不足。比如, 较大肝癌射频后的完全消融率还无法与小肝癌相比, 局部复发率和治疗风险也高于小肝癌。这主要由下列因素造成: ①现有射频发生器的输出功率、射频电极的性能还无法达到较大肝癌的治疗要求, 与小肝癌相比, 更容易发生组织残留和治疗漏空。②操作技术还不成熟, 需要深入探讨。

在现有射频发生器和射频电极背景下, 较大肝癌治疗效果的改善和提高主要依赖于过硬的穿刺技术和合理的电极组合。目前, 国外学者大都采用多电极组合治疗较大肿瘤, 但甚少见到独立探讨合理布针技术的研究报道。陈敏华等<sup>[6]</sup>按照球体数学覆盖原理, 建立正棱柱体和正多面体数学模型并推导公式进行计算, 获得覆盖不同大小类球体肿瘤所需的最少消融灶数目及消融定位模式, 并制定了实际应用的布针操作程序, 最终获得了优于以往凭经验进行消融的治疗效果。但该方案仅注重消融位点的选择, 未涉及多针穿刺技术。与上述报道不同, 我们将多电极组合穿刺及多位点叠合消融结合应用, 更注重不同肿瘤空间内多把射频电极的排列组合, 在此基础上按每 3 ~ 5 mm 1 个位点的原则进行逐步消融。电极组合穿刺及多位点叠合消融技术对肝脏的解剖特征、CT 和 (或) MRI 的阅片能力以及超声下肿瘤的立体感知水平要求更高, 整体空间概念更强, 最终必须保证超声下肿瘤的三维空间均能被多把电极、多个消融位点完整覆盖并至少延及肿瘤可见边缘以外 1 cm 左右。从技术难度上看, 电极组

合穿刺及多位点叠合消融技术看似复杂, 实际上简单实用, 更易于掌握、推广和普及。

从治疗的安全性上看, 本组有 9.7% 患者发生相对较严重的并发症, 但均得到了良好控制。与既往报道的肝癌 RFA 后 0 ~ 27% 的并发症发生率相比<sup>[7-15]</sup>, 该技术的治疗风险并未超过平均水平。因此, 采用多电极组合穿刺、多位点叠合消融治疗较大肝癌安全、可靠。但必须强调, 对于位于胆囊、结肠、胃等空腔脏器附近或直接浸润者必须注意电极的排列和布针方向, 切忌为了追求完全消融而造成脏器损伤。

从疗效看, 由于目前缺乏较大肝癌 RFA 的独立研究报道, 对于较大肝癌的定义也相差较大, 缺乏适合比较的统一标准, 因此无法对多电极组合穿刺、多位点叠合消融技术作出更客观、科学的评估。比如, Livraghi 等<sup>[16]</sup>将直径 3.1 cm 以上的原发性肝癌 (平均直径 5.4 cm) 定义为较大肝癌, 他们采用多电极 RFA 治疗 126 个肿瘤后其总体完全消融率仅 47.6%。Solbiati 等<sup>[17]</sup>RFA 治疗 19 个直径 4.1 cm 以上 (与我们的标准一致) 的肝转移癌, 随访 6 ~ 52 个月后 13 个 (68.4%) 发生局部复发。陈敏华等<sup>[6]</sup>利用数学模型计算合适电极数目的方法 RFA 治疗 103 例 112 个大小 3.6 ~ 7.0 ( $4.7 \pm 0.9$ ) cm 的肝脏肿瘤, 肿瘤治疗成功率达 88.4%, 局部复发率为 25.9%。本组 113 例患者的 118 个直径 4 cm 以上的肿瘤 (平均直径 5.6 cm) 射频后的完全消融率为 79.7%, 随访 3 年的局部复发率为 10.5%, 在肿瘤平均直径高于上述报道的情形下, 仍然获得了更为优良的肿瘤完全消融率和局部复发率, 表明多电极组合穿刺、多位点叠合消融技术更适合较大肝癌的 RFA 治疗。

通过本课题, 我们认为在应用多电极组合穿刺、多位点叠合消融技术治疗较大肝癌时必须强调以下方面: ①由于肿瘤越大, 消融造成的肝脏损害也越大, 甚至可引起全身不良反应, 因此消融的肿瘤数目应控制在合理范围内。建议 4 ~ 5 cm 的肿瘤一次性消融不超过 2 个;  $\geq 5$  cm 者最好一次消融 1 个, 如多病灶宜分次进行。②应选择肝功能 Child-Pugh A 级患者, 尤其应除外高胆红素血症, 出、凝血功能严重障碍以及腹水者。③RFA 前最好实施 TACE 或放疗, 待肿瘤缩小后再进行消融, 尤其位于肝门附近者, 以减小肿瘤体积或增强消融效果。④消融时首先完成合理布针, 然后再逐针逐点消融, 以免蒸汽覆盖病灶, 导致残留。⑤多电极穿刺排列时相邻电极间的距离至关重要, 不得大于 2 cm 以上, 以免造成肿瘤组织残留遗漏。另外, 在进行一把电极

消融时,相邻电极的子针最好不要张开,以免相邻电极子针间发生接触,影响疗效。⑥术后必须严格抗感染、保肝、止血和抗应激处理。⑦尽管 7 cm 以上者并非 RFA 的绝对禁忌证,但由于疗效更差、风险更大,建议 RFA 的肝癌最大直径最好控制在 7 cm 以内,严格遵循安全第一的原则。

总之,从我们的研究结果看,多电极组合穿刺、多位点叠合消融技术简单易行、易于理解掌握,同时安全可靠、治疗效果佳,既解决了消融时产生的蒸汽对临近组织的影响,利于准确定位,最大限度减少肿瘤的残留和局部复发,也最大限度避免了超声模糊情形下电极对周围组织和脏器的损伤。

#### [参考文献]

- [1] Bismuth H, Adam R, Levi F, et al. Resection of nonresectable liver metastases from colorectal cancer after neoadjuvant chemotherapy[J]. *Ann Surg*, 1996, 224: 509 - 520.
- [2] Lau WY, Leung TW, Lai BS, et al. Preoperative systemic chemioimmunotherapy and sequential resection for unresectable hepatocellular carcinoma[J]. *Ann Surg*, 2001, 233: 236 - 241.
- [3] Bilimoria MM, Lauwers GY, Doherty DA, et al. Underlying liver disease, not tumor factors, predicts long-term survival after resection of hepatocellular carcinoma [J]. *Arch Surg*, 2001, 136: 528 - 535.
- [4] Penna C, Nordlinger B. Colorectal metastasis (liver and lung)[J]. *Surg Clin North Am*, 2002, 82: 1075 - 1090.
- [5] Topham C, Adam R. Oncosurgery: a new reality in metastatic colorectal carcinoma[J]. *Semin Oncol*, 2002, 29(5 Suppl 15): 3 - 10.
- [6] 陈敏华, 杨薇, 严昆, 等. 肝癌射频治疗计算方案的制定及应用研究[J]. *中华医学杂志*, 2004, 84: 203 - 208.
- [7] Seidenfeld J, Korn A, Aronson N. Radiofrequency ablation of unresectable liver metastases [J]. *J Am Coll Surg*, 2002, 195: 378 - 386.
- [8] Podnos YD, Henry G, Ortiz JA, et al. Laparoscopic ultrasound with radiofrequency ablation in cirrhotic patients with hepatocellular carcinoma: technique and technical considerations[J]. *Am Surg*, 2001, 67: 1181 - 1184.
- [9] Choy PY, Koea J, McCall J, et al. The role of radiofrequency ablation in the treatment of primary and metastatic tumours of the liver: initial lessons learned [J]. *N Z Med J*, 2002, 115: U128.
- [10] Jiang HC, Liu LX, Piao DX, et al. Clinical short-term results of radiofrequency ablation in liver cancers [J]. *World J Gastroenterol*, 2002, 8: 624 - 630.
- [11] Kosari K, Gomes M, Hunter D, et al. Local, intrahepatic, and systemic recurrence patterns after radiofrequency ablation of hepatic malignancies [J]. *J Gastrointest Surg*, 2002, 6: 255 - 263.
- [12] Buscarini L, Buscarini E, Di Stasi M, et al. Percutaneous radiofrequency ablation of small hepatocellular carcinoma: long-term results[J]. *Eur Radiol*, 2001, 11: 914 - 921.
- [13] Solbiati L, Ierace T, Tonolini M, et al. Radiofrequency thermal ablation of hepatic metastases [J]. *Eur J Ultrasound*, 2001, 13: 149 - 158.
- [14] Iannitti DA, Dupuy DE, Mayo-Smith WW, et al. Hepatic radiofrequency ablation[J]. *Arch Surg*, 2002, 137: 422 - 426.
- [15] Livraghi T, Solbiati L, Meloni MF, et al. Treatment of focal liver tumors with percutaneous radio-frequency ablation: complications encountered in a multicenter study[J]. *Radiology*, 2003, 226: 441 - 451.
- [16] Livraghi T, Goldberg SN, Lmzzaroni S, et al. Hepatocellular carcinoma: radiofrequency ablation of medium and large lesions [J]. *Radiology*, 2000, 214: 761 - 768.
- [17] Solbiati L, Livraghi T, Gotdberg SN, et al. Percutaneous radiofrequency ablation of hepatic metastases from colorectal cancer: longterm results in 177 patients[J]. *Radiology*, 2001, 221: 159 - 166.

(收稿日期:2009-02-25)